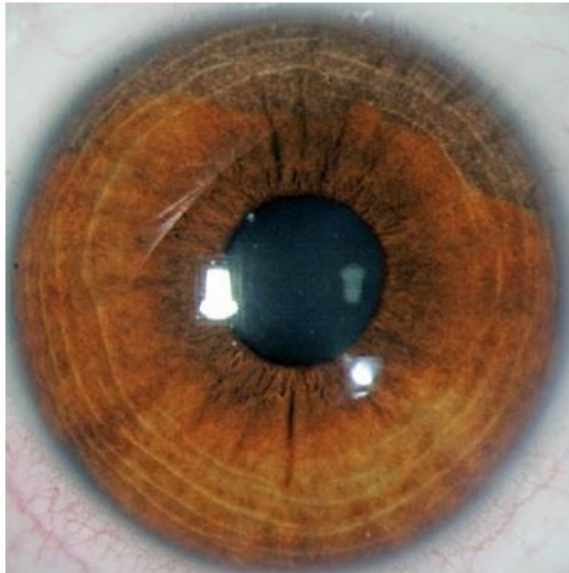


Oftalmología en Imágenes

Bilateral Acute Iris Depigmentation Syndrome (Badi Syndrome)

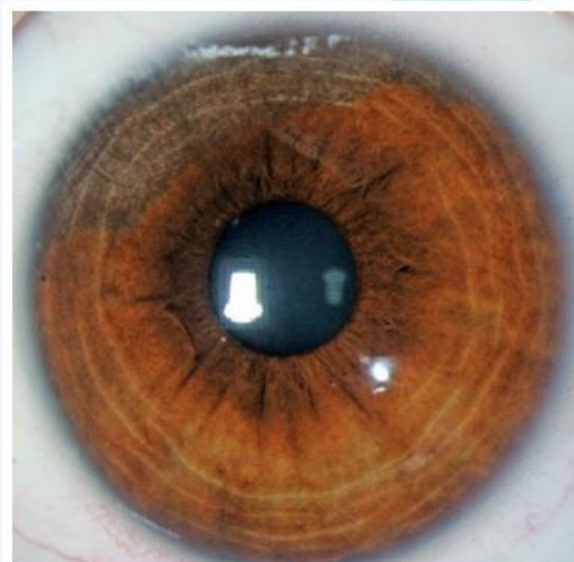
Síndrome de Despigmentación Bilateral Aguda del Iris (Badi Syndrome)



OD

Recibido: 03/21/13
Aceptado: 06/06/13

OI



Luis Fernando Mejía M.D.
Medellín - Colombia

Francisco Barraquer Coll M.D.
Bogotá - Colombia